

Doble la línea de trazos para crear el anverso/reverso del documento de ICC.



Índice de Condición Corporal en Cabras

El índice de condición corporal (ICC) es un método eficiente. Describe que tan delgadas u obesas están las cabras utilizando una escala del 1 al 5, y permite utilizar puntuaciones intermedias. Tal como un ICC de 2.5 si se clasifica entre 2 y 3. La valoración del ICC no debe efectuarse visualmente, uno debe palpar la cobertura muscular y grasa. El ICC recomendado para cabras es de 2 a 4, tal como se ilustra en el reverso del documento. Cabras muy delgadas (ICC 1) podrían tener problemas nutricionales o de salud que, eventualmente, reducen su productividad. Cabras muy obesas (ICC 5) tienen baja fertilidad, mayores problemas de distocia y de salud.

El ICC se determina comúnmente utilizando el área del lomo, palpando la cantidad de tejido muscular que cubre las terminaciones de las vértebras de las apófisis espinosa y de las apófisis transversa. Palpe el músculo del lomo y la cubierta de grasa entre los espacios de las vértebras de la columna y los huesos horizontales. En cabras muy delgadas los huesos se sienten puntiagudos. A medida que el animal aumenta de peso, el aumento hace que las terminaciones de los huesos se sienten más redondeadas y suaves.

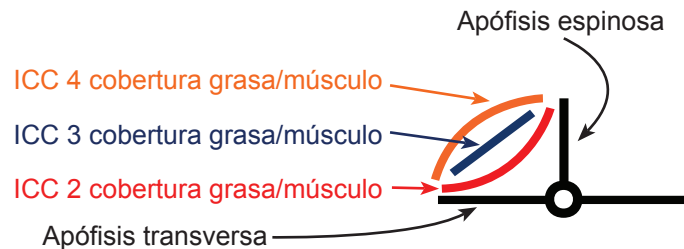
Recomendaciones

Cabras reproductoras

- Un ICC entre 2.5 a 3.5 durante el empadronamiento.
- Un ICC de 3 a 3.5 antes del invierno y la parición. (El ICC de las cabras lactantes puede disminuir 0.5 o más. Con nutrición adecuada, posdestete, los animales recuperarán su condición.)

Padrotes

- Un ICC de 3 a 3.5 antes de la época de empadronamiento.




<http://www2.luresext.edu/goats/research/bcshowto.html>

El Programa Cooperativo de Extensión de la Universidad de Langston ofrece programas educativos para las personas sin distinción de raza, color, nacionalidad, religión, sexo, edad, discapacidad o condición de veterano. Emitido para el desarrollo de la Ley de Trabajo de Extensión Agraria del 29 de septiembre de 1977, en cooperación con el Departamento de Agricultura de los Estados Unidos.



ICC 2 – La apófisis espinosa se siente prominente como una cresta. Se palpa una depresión entre los espacios de la apófisis espinosa y la transversa. Existe poca cobertura de músculo y grasa. Si las terminaciones de los huesos son puntiagudas y se palpa las vértebras individualmente, el ICC es 1.



ICC 3 – Las apófisis espinosa se siente como pequeñas proyecciones suaves y redondeadas; no puntiagudas o en forma de cresta. El área entre ambas apófisis está cubierta de músculo y una capa de grasa sintiéndose como una pendiente recta o ligeramente inclinada hacia fuera.



ICC 4 – La apófisis espinosa se siente lisa. Es difícil sentir las terminaciones de los huesos individualmente. El área entre la apófisis transversa y la espinosa se siente llena y redondeada. Si los huesos están rodeados de tejido y no pueden ser palpados el ICC es 5.